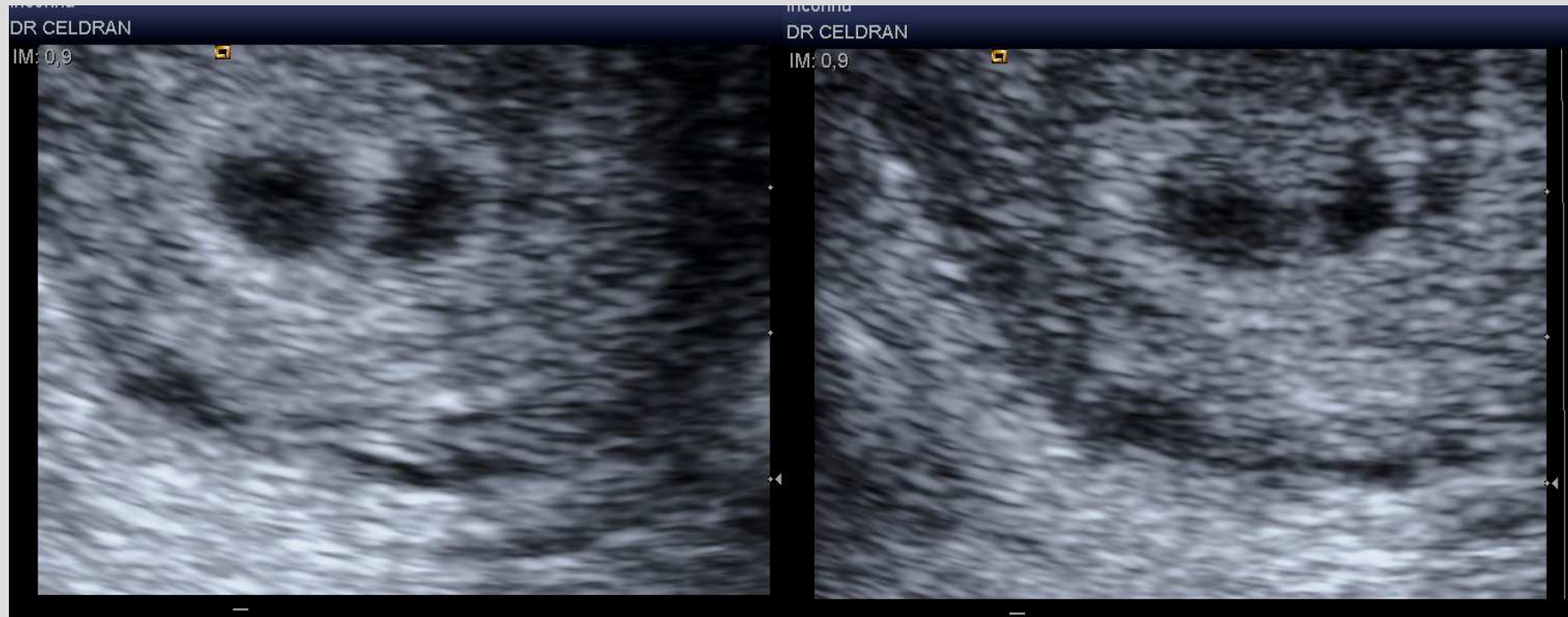

# Artéfact de dédoublement

Ou

« Split Artifact »

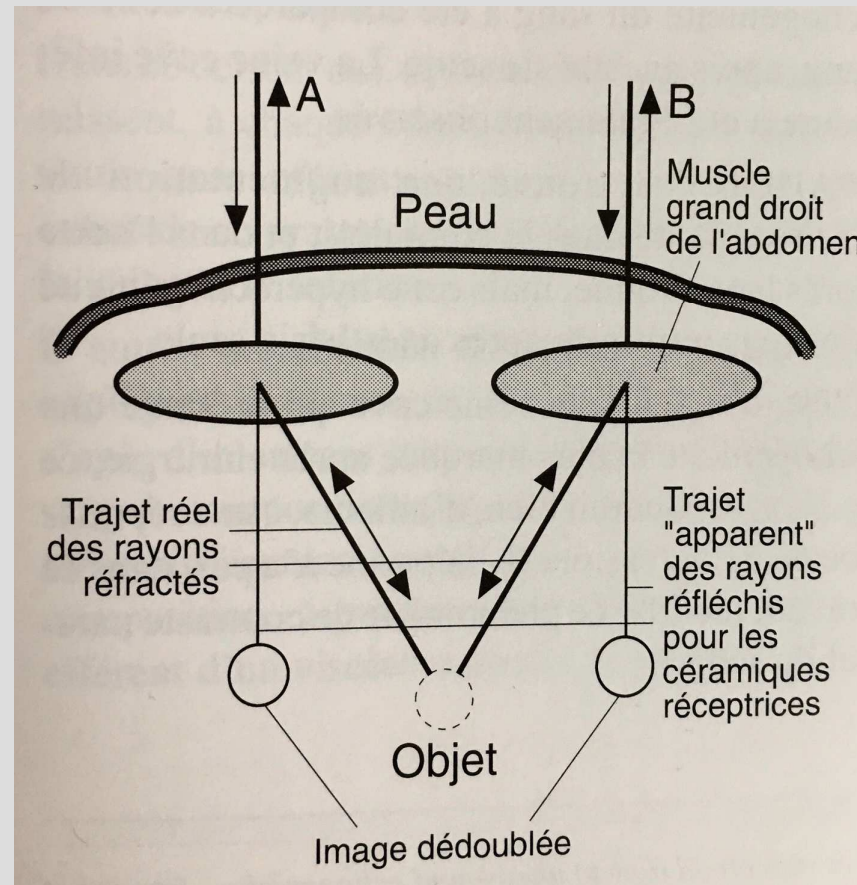


Les coupes transverses médianes de l'abdomen peuvent révéler quelques surprises telles qu'une fausse image de grossesse gémellaire. Il s'agit en fait ici d'une image de dédoublement (d'un « split artifact ») du sac gestationnel.

Cet effet de dédoublement est causé par la réfraction des ultrasons aux interfaces entre les muscles grands droits abdominaux et les tissus graisseux qui les entourent (milieux de vitesses différentes), interfaces qui jouent alors le rôle de lentilles acoustiques convexes (cf schéma extrait de « L'image par Echographie » de Jean Marie Bourgeois)

Evidemment, le phénomène est d'autant plus exagéré que l'objet est éloigné de la sonde et que la courbure de l'interface « muscle-graisse » est importante.

Evidemment, la multiplication des incidences (coupe sagittale ou plus oblique) rectifie le diagnostic et l'erreur d'interprétation éventuelle.



*« L'image par Echographie » de Jean Marie Bourgeois*